最新医療紹介

胆道癌に対する最新治療

外科医長　北島　知夫

胆道癌について

胆道とは肝臓と十二指腸をつなぐ胆管、胆嚢、十二指腸乳頭部を指し、それぞれに胆嚢癌、肝門部胆管癌、中下部胆管癌、十二指腸乳頭部癌が発生します。胃や大腸などと違って内視鏡などで直接見ることはなかなか難しく、症状も出にくいことが多いため診断時には進行例が多いのが現状です。

胆道癌に対する外科手術

胆道癌に対する治療の中心は外科切除です。胆嚢癌や肝門部胆管癌は肝切除を伴う胆嚢や胆管切除が行われ、中～下部胆管癌や十二指腸乳頭部癌では胆管、十二指腸、膵頭部を一塊として切除する膵頭十二指腸切除術が行われます。また、病変の拡がりによっては肝切除と膵頭十二指腸切除術を同時に行うこともあります。いずれも侵襲の大きな手術で、周術期の管理に気を遣います。また、術後肝不全や縫合不全などが起こる可能性があります。

手術に際しては、病変の拡がりを正確に診断する必要があります。超音波内視鏡や病変部の生検などを行い局所の病変の拡がりを診断し、造影CTやMRIはもちろんPET-CTを利用して遠隔転移やリンパ節転移の有無を診断します。また、胆道癌は閉塞性黄疸を伴うことがしばしばで肝機能障害を来しているものも少なくありません。このため全身状態を改善し精査を進めるためにも、安全に手術を行うためにも閉塞性黄疸を改善する必要があるので、内視鏡的に胆管の狭窄部にチューブステントを留置して減黄を図ります。

切除限界の拡大

肝門部胆管において胆管の切除を7mm伸ばすのに犠牲となる肝臓は1区域必要と言われています。切除限界を拡大し術後肝不全を防ぐため、術前に門脈塞栓術を行い残肝容積の拡大をはかり肝の切除範囲を少しでも大きくできるようにします（図1）。また、門脈などの血管への浸潤が疑われる症例では血管の合併切除をすることで病変部の切除を行います。しかしながら、このような侵襲の大きな手術をもってしても診断時には進行例が多く、切除困難例も少なくありません。

Borderline resectable症例

かつては胆道癌は抗癌剤が効きにくい癌の代表例でした。最近では全身化学療法の治療成績も上がってきて、放射線療法の精度も向上してきています。症例によっては、全身化学療法や放射線療法により腫瘍の縮小がなされ、遠隔転移やリンパ節転移の拡がりなどが無く切除可能となった症例もあります（図2）。ただ術前化学療法についてはまだ統一した見解がなされておらず、様々な施設で検討が行われている段階です。手術と抗癌剤や放射線療法が適切に組み合わされる集学的治療が確立されることが期待されます。

長崎医療センターでも外科医のみならず肝臓内科医による内視鏡での診断や処置、抗癌剤治療、放射線科医による画像診断や放射線治療を行うという様に専門医が連携し治療にあたっていきます。

図1

門脈塞栓術

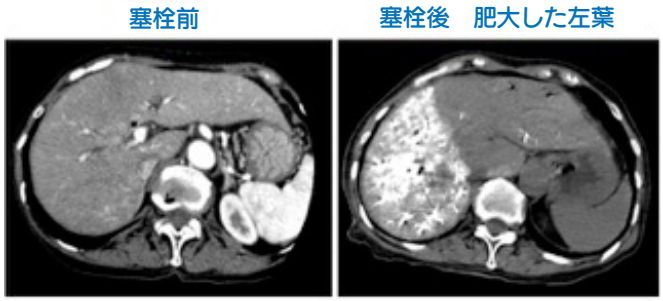

図2
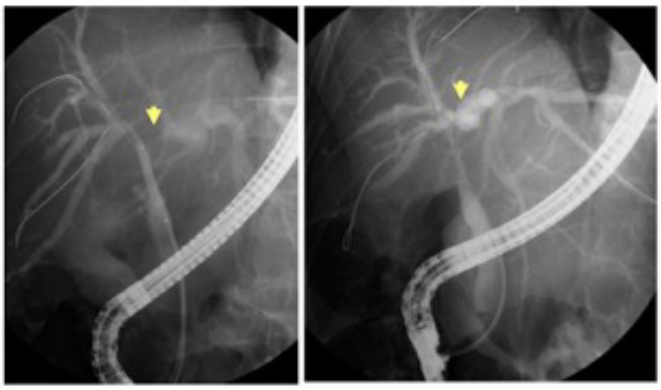
治療による欠損域の改善